

# SERT DOKU - BİYOMATERYAL ETKİLEŞİMLERİ - 1: GENEL KAVRAMLAR VE KEMİK - METAL ETKİLEŞİMLERİ

*Feza KORKUSUZ\*, Alpaslan ŞENKÖYLÜ\**

## ÖZET

İnsan vücuduna yerleştirilen materyaller, biyo-uyumlu olarak bilinmelerine rağmen, bölgesel yada sistemik yanıtı neden olabilirler. Bu makalenin amacı, kemiğe yerleştirilen metalik implantların doku yanıtını gözden geçirmek, sert doku ile bu materyaller arasındaki etkileşimi irdelemektir. Metallerle karşı doku yanıtı aseptik gevşeme ile karsinogenez arasındaki bir spektrumda oluşabilir. Metal partikülleri ve yan etkileri sadece implant çevresi ile sınırlı değildir, sistemik olarak da gözlenebilir. İyon implantasyonu ve kaplamalar implantların biyouyumluluğunu artırmak ve metal korozyonunu azaltmak için genellikle kullanılmaktadır. Bunun yanında metallerde yüzey modifikasyonları da mekanik stabilizasyonu artırmak için uygulanır. Ancak tüm bu yöntemlere karşın halen mükemmel metal implant üretilmemiştir. O nedenle gelecekte biyolojik kökenli implantların kullanıldığı girişimlerin artacağı öngörülmektedir.

**Anahtar Kelimeler:** *Kemik, Metal, Doku Yanıtı.*

## SUMMARY

HARD TISSUE-IMPLANT INTERACTIONS-1: NEW CONCEPTS ON BONE AND METAL INTERACTIONS

In this review article, concepts on hard tissue-implant interactions are discussed and new concepts on bone and metal interaction are summarized. Materials inserted into living bodies can cause local or systemic adverse reactions though they are known as inert and biocompatible. The aim of this article was to review recent advancements on metals and their effects on bone tissue. The spectrum of effects of metals on bone tissue is between non specific immunogenic reactions to carcinogenesis. Side effects of metal particles are not only local. Migrating particles may cause systemic side effects. Ion implantation and surface coatings are currently used to prevent corrosion and improve the biocompatibility of metal implants. Surface modification of implant is used to improve the stabilization in bone tissue. Though widely used in orthopedic and trauma surgery, ideal

metals are under investigation. Better alloys and coatings, some of biological origin, will probably shape the future of orthopedic implants. A decrease in metal use and increase in biological origin implants will shape the future.

**Key Words:** *Bone, Metal, Tissue Response.*

## Fonksiyonel Bir Organ Olarak Kemik

Kemik ve birlikte olduğu dokular-kıkırdak, bağ dokusu, damarsal yapılar ve sinir dokusu- bir organ sistemi gibi davranırlar. Kemikler bir yandan yumuşak dokuları koruyup onlara destek olurken diğer yandan iskelet kası ile birlikte vücut hareketlerin sağlarlar. Kemikler göreceli olarak daha sert yapılardır ve şekilleri işlevleriyle ilintilidir. Kemik metabolizması temelde endokrin, immun ve nörovasküler sistemler tarafından kontrol edilir. Kemiğin iç ve dış uyarılara yanıtı yoğun araştırma konularının arasındadır.

İskelet sisteminin uzun kemikleri büyük travmalar sonrasında yaralanmaya açıktır. Gelişen kırıkların tedavisinde iç veya dış fiksasyon uygulanabilir. Eklem replasmanı günümüzde yaygın olarak uygulanmaktadır ve kemikte olası biyolojik yanıtı uyandıracak diğer bir girişimdir. Kemiğin biyomateriyale yanıtı rejenerasyon süreciyle ilintilidir. Kemiğe yerleştirilen materyaller inert olarak bilindikleri halde az veya çok yerel veya sistemik biyolojik yanıtı neden olurlar. Eklem protezi ve fiksasyon materyaline karşı oluşan yanıtla adaptif ve reaktif bir süreç birlikte gözlenmektedir<sup>1</sup>.

Bu makalenin amacı, kemiğe uygulanan biyomateriyallere oluşan doku yanıtını ve sert doku ile implant arasındaki etkileşimleri gözden geçirmektir. Bu amaçla öncelikle ortopedi ve travmatolojide sık kullanılan metallerle karşı oluşan doku yanıtını güncel bilgilerin ışığı altında ayrıntılarıyla incelenmiştir. Metallerle karşı doku yanıtı aseptik gevşeme ile karsinogenez arasındaki geniş yelpazede değerlendirilmelidir. Güncel bilgilerden yola çıkarak günümüz araştırmacılarının düşük profilli implantlar üzerinde çalışmalarını önerilmektedir. Kullanılacak yeni

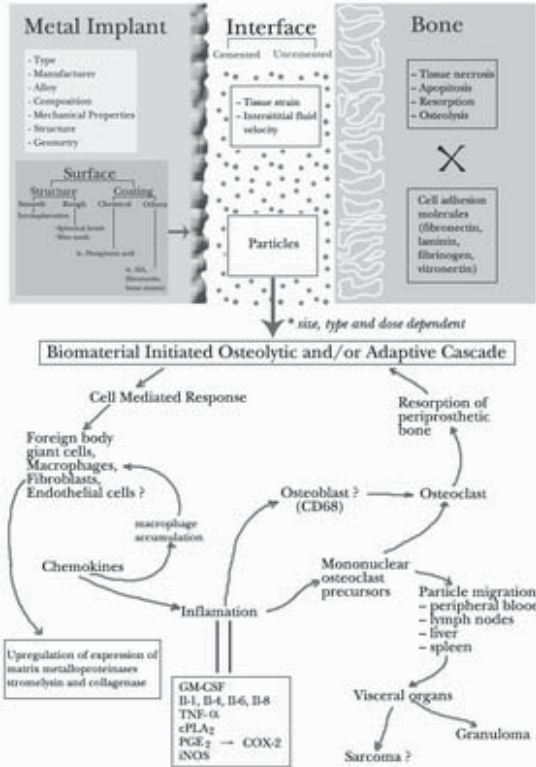
\* Orta Doğu Teknik Üniversitesi, Sağlık ve Rehberlik Merkezi, 06531 Ankara.

yüzey kapalamalarıyla metal partiküllerin oluşumu ve buna bağlı doku yanıtları önlenmeye çalışılmaktadır. Gelecekte eklem cerrahisinde metallerin daha az kullanılması ve metallerin yerini biyolojik kökenli implantların alması öngörülmektedir.

### Metallerin Biyouyumluluğu Konusunda Yeni Görüşler

Metaller kırık fiksasyonu ve eklem replasmanında yıllardır başarıyla kullanılmaktadır. Bu implantlarla hekim ve hasta beklentileri arttığından implant yetmezliğinin mekanizması yoğun araştırmaların yeni odağı olmuştur. ABD'de 1988 yılında 11 milyon insana en az bir metal implant uygulandığı varsayılmaktadır<sup>3</sup>. Fiksasyon materyalleri ve yapay eklemler tüm medikal implantların %44'ünü oluşturmaktadır. Bu implantların kullanımında fiksasyon materyalleri için %33.2 ve yapay eklem için %31.6 oranında en az bir komplikasyonla karşılaşıldığı bildirilmiştir<sup>3</sup>. Bu komplikasyonlara rağmen gelecek yıllarda bu implantlara gereksinimin artacağı öngörülmektedir.

Günümüzde kullanılan metal implantlar kemiğe yerleştirildiğinde inert kabul edilmektedir (Şekil 1). Yüzeyleri gözenekli veya kaplanmış olan metal implantların hücre büyümesine izin verecekleri ve



Şekil 1: Metal implant-sert doku arasındaki yüzey ve biyomateriyalin neden olduğu endokrin ve immünolojik olaylar dizisi.

dokuyula uyumlarını arttıracakları varsayıldığından bioaktif kabul edilirler. Metalik fiksasyon materyalleri çoğunlukla tek başına metalden oluşur. Buna karşın yapay eklemlerde metalle birlikte polimer veya seramikler de kullanılabilir. Yapay eklemlerde kullanılan malzeme çeşitliliği ve parçası arttıkça komplikasyon olasılığı da teorik olarak artmaktadır. Metalin türü, üreticisi ve üretim standartları, bileşimi, işleme koşulları ve mekanik özellikleri kemik-metal etkileşimini yönlendirmektedir. Paslanmaz çelik, kobalt, titanyum ve bunların bileşimleri fiksasyon materyali ve yapay eklem olarak çok sık kullanılmaktadır. Titanyumun kobalta üstünlüğü elastik modülünün düşük ve biyouyumunun yüksek olmasıdır<sup>4</sup>. Yabancı cisim doku yanıtı iksasyon cerrahisinde az eklem replasmanında fazladır. Bunun başlıca nedeni eklem replasmanında implant çevresinde hareketin fazla olmasıdır.

Uzun dönem stabilite kemik-implant integrasyonu yakından ilintilidir. İmplantta karşı başlangıç yanıtını kemik hücreleri oluştururlar. Osteoblastlarla biyomateriyallerin yüzeyleri arasındaki ilişki yoğun biçimde araştırılmıştır. Sıkça kullanılan titanyum ve kobalt metallerine karşı osteoblastik yanıt ilk 12 saatte metale doğru hücresel uzantıların belirmesi şeklinde olur<sup>4</sup>. Bu göreceli olarak kobaltta daha çok gözlenir. Vinculin immün boyama ile yapılan çalışmalarda titanyuma hücrelerin yapışmalarını sağlayan fokal adezyonlar gösterilmiş ancak bunların kobalta oranla zayıf olduğu ileri sürülmüştür<sup>5</sup>. İmplantlara olan hücre yapışmaların integrinler üzerinden olmaktadır<sup>6</sup>. Bunlara karşın implant ve çevresindeki kemik arasında başlangıç etkileşimi bölgedeki osteoblastların kökenine göre değişmektedir<sup>7</sup>. Titanyum ve kobaltın biyouyumlulukları yüksektir<sup>8</sup>. Kıkırdak ve osteoid dokusu yüzeyinde daha fazla görülmesine rağmen osteointegrasyon kobaltta titanyumdan daha azdır<sup>8</sup>. Bunun yanında kobalt oldukça yoğun metal iyonu salarak sitokin yapımına ve hipersensitivite yanıtına neden olmaktadır<sup>9</sup>. Gerek kobalt gerekse diğer metaller olsun metal implant uygulanacak hastanın öncelikle allerjik testlerden geçirilmesi önerilmektedir. En basit test uygulanacak implantın metalinden küçük bir parçanın hastanın cildine temas ettirilerek bir süre beklenmesi ve kızamıklık gibi olası doku yanıtının gözlenmesidir. Metal allerjisinin toplumda iyi saptanmamış olmakla birlikte yaygın olduğu bilindiğinden böylesi basit bir testin ağır sonuçlar doğuracak eklem replasmanından önce seçilmiş olgularda yapılmasının yararlı olacağı düşüncesi kabul görmektedir. Titanyum kemik iliğine implante edildiğinde yoğun bir osteointegrasyon gözlenmektedir<sup>10</sup>. Ancak, bazı kemik iliği hücrelerinin titanyumla ilişkisinde makrofajlar ve dev hücreler ortaya çıkabilmektedir<sup>10</sup>.

İmplanttan salınan partiküller yapay eklem cerrahisindeki aseptik gevşemenin en önemli nedeni olarak tanımlanmıştır<sup>11-16</sup>. Partikül oluşumu ve buna bağlı doku reaksiyonu bu tip cerrahi girişimlerin en büyük sorunudur. Kemik çimentosundan, polietilenden ve metalden salınan partiküller inflammatuar yanıtı başlatır ve kemik rezorpsiyonu ile implant gevşemesine neden olurlar<sup>17,18</sup>. Metal artıkları adeziv, abraziv yıpranma veya metal yorgunluğu (delaminasyon olarak da bilinir) nedeniyle salınabilir. Korozyon partikül salınımına neden olan bir başka etkidir. Metal artıkları en çok eklem yüzlerinde, modüler implantların parçalar arası birleşim yerlerinde ve kemik-implant, implant-çimento, çimento-kemik gibi hareketin olabileceği yerlerde oluşur. Artığın miktarı, kimyasal bileşimi ve fiziksel özelliği oluşan doku yanıtının şiddetini belirler<sup>19</sup>. Artık partikülleri hücrel inflammatuar yanıt oluşmasına neden olurlar. Bu da yabancı cisim dev hücreli granülomu veya kemik biyolojisini etkileyen osteolitik faktörlerin salınımı ile sonuçlanır<sup>20</sup>. Artık partiküllere yanıt olarak makrofajlar tarafından salınan kemokinler kemik implant bileşkesinde kronik inflamasyona da neden olabilirler<sup>21</sup>. X-ışını tarama analitik mikroskobuyla yapılan bir çalışmada demir kökenli implantların çevresinde fibröz bir bağ dokusunun oluştuğunu, buna karşın nikel ve bakır kökenli implantların çevresinde ağır doku yaralanmasının oluştuğunu gösterilmiştir<sup>22</sup>. Artık partiküller doku yanıtından sorumlu olan endotoksinleri uyarırlar<sup>23</sup>.

Artroplasti sonrası aseptik gevşemenin klinik bulguları ağrı ve hareket kaybıdır. Radyografide implant çevresinde osteoliz gözlenir. Osteolize yaklaşım çimentolu ve çimentosuz implantlarda farklıdır. Çimentosuz implant uygulanan hastalarda semptom yoksa tek başına osteoliz ile gevşeme tanısı konulamaz<sup>12,25</sup>. Çimentolu implantlarda çimento tipine ve uygulama şekline göre osteoliz şekli değişebilir. Çimentonun kemik dokuya etkileri ilerleyen bölümlerde tartışılacaktır. Gevşemiş sementsiz kalça protezlerinde en çok görülen artık partikül asetabuler polietin cup'dan kaynaklanırlar (Ortalama 0.5im çapında)<sup>26</sup>. Sementli kalça protezlerinde ise en çok partikül çimentodan salınır. Polietilen ve metal bunu izler<sup>24</sup>. Metal ve polimer partikülleri, partikül miktarı ve büyüklüğüne göre değişen karmaşık osteolitik veya adaptif olaylar dizesini başlatır (Şekil 1)<sup>15</sup>. Metal partiküllerin implant çevresi dokudaki hücrelerin kontrollü ölümüne (apoptozis) neden olduğu da bildirilmiştir<sup>27</sup>. Makrofajlar, yabancı cisim dev hücreleri ve fibroblastlar artık partiküllerini çevrelerler<sup>16</sup>. Artığın makrofajlar tarafından fagosite

edilmesi kemiği rezorbe eden faktörlerin sentezlenmesi ve salınımı için bir uyarı oluşturur. Bu faktörler, interlökin-1 (IL-1)<sup>28-29</sup>, IL-4<sup>30</sup>, IL-6<sup>28,29,31</sup>, IL-8<sup>32</sup>, granülosit-makrofaj koloni stimüle edici faktör (GM-CSF)<sup>30</sup>, tümör nekroze edici faktör- $\alpha$  (TNF- $\alpha$ ) ve prostaglandin E<sub>2</sub> (PGE<sub>2</sub>) yi içerir<sup>28,29,33,34</sup>. Çimentosuz implantlarda, indirgenabilir nitrik oksit sentetaz ve sitozolik fosfolipaz A<sub>2</sub> nin mRNA düzeyleri artmaktadır<sup>35</sup>. IL-4, partiküller tarafından uyarılan makrofaj aktivasyonunu azaltır<sup>30</sup>. Titanyum partikülleri ağır metalloproteinazlarının, stromelinin ve fibroblastlarda kollajenazın uyarılmasını sağlar<sup>28</sup>. Nitrik oksit (NO)<sup>36</sup> ve siklooksijenaz-2 (COX-2)<sup>13</sup> artıklara oluşan yanıtta önemli rol oynarlar. Buna karşın bir çalışmada titanyum yüzeyinde NO oluşumu gözlenmemiştir<sup>37</sup>. Artık partikülleri etrafındaki makrofajların aktivasyonunu kemokin (MCP-1, MIP-1  $\alpha$  ve RANTES) salınımının başlattığı bulunmuştur<sup>21</sup>. Makrofaj alt grupları polietilen ve titanyum implantlarla farklı etkileşimlerde bulunur. ED-1 pozitif makrofajlar, polietilen ve titanyuma olan doku yanıtından sorumludurlar<sup>38</sup>. Kemokinler ve sitokinler inflamasyonu düzenlerler<sup>39</sup>. Monosit koloni stimüle edici faktör tarafından uyarılan mononükleer osteoklast öncülleri osteoklastik aktiviteyi başlatırlar ve kemik rezorpsiyonu başlamış olur. Bir çalışmada makrofaj CD68 işaretleyicisi pozitif olan osteoblastların da periprostetik kemik rezorpsiyonunda rol aldığı gösterilmiştir<sup>40</sup>. Artık partiküllerin kimyasal bileşimine göre osteoblastlar fenotipik farklanma göstermektedirler. Bu hücrelerin zarları ileri derecede kabaşmış, endoplazmik retikulumları gelişmemiş, mitokondriaları şişmiş ve vakuoler inklüzyonlar göstermektedir<sup>15</sup>. Partiküller fagositozu takiben daima hücrelerin sitozolünde bulunurlar.

Metal partikülleri ve yan etkileri sadece implant çevresiyle sınırlı değildir. Periferik kan, karaciğer, dalak ve lenf nodu gibi başka doku ve organlarda da etkileri görülür<sup>41</sup>. Karaciğer ve dalaktaki metalik partikül miktarı implant gevşemesi olan sorunlu artroplastilerde daha fazladır. Mekanik olarak implantı gevşemiş bir kalça protezi olgusunda titanyum partikülleri nedeniyle cerrahi tedavi gerektiren granülamatöz reaksiyon ve hepatomegali gözlenmiştir<sup>41,42</sup>. Hiçbir sorun olmayan protezlerde bile serum ve idrardaki titanyum ile krom düzeyleri normal toplumdan yüksek çıkmıştır<sup>12</sup>. Aseptik gevşemesi olan kalça protezli hastalarda kemik rezorpsiyonuna neden olan sitokinlerden GM-CSF serum seviyesi anlamlı olarak yüksek bulunmuştur<sup>43</sup>. Kalça revizyon artroplastisi olan hastaların periferik kanlarında kromozom translokasyonu ve aneuploidide artış gözlenmiştir<sup>44</sup>. İntraartiküler

titanyum ve krom uygulanan sıçanlarda yerel tümör oluşumu görülmemesine karşın<sup>45</sup> artroplastide uygulanan metalik implantlar sonucunda oluşan 12 sarkom olgusu bildirilmiştir<sup>46</sup>. Bir başka çalışmada yedi osteosarkoma, dört malign fibröz histiyositoma ve bir hastada malign periferik sinir kılıfı tümörü bildirilmiştir. Nikel içeren alaşımların yüksek karsinojenik ve toksik potansiyelleri bulunmaktadır<sup>47</sup>. Artroplastisi sonrası oluşan sarkomda diğer önemli bir konu enfeksiyondur. Uzun süren kronik enfeksiyon da sarkoma neden olabilmektedir. Bu önemli komplikasyonu en aza indirmek için artroplastisi ile uğraşan cerrahlara (a) metal korozyon olasılığı en az olan protezleri seçmeleri, (b) korozyon ve mekanik gevşeme belirtisi olan protezleri hızla değiştirmeleri, (c) değişik tipte metal implant kullanılan hastalarda sarkom gelişimini ortaya koyacak epidemiyolojik çalışmaları yapmaları ve (d) kemik dokuda kullanılan alaşımların karsinojenik potansiyeline yönelik *in vitro* inceleme yöntemlerinin gelişiminin desteklemeleri önerilmektedir<sup>48</sup>.

#### **Metal Kaplamaları: Ne Kadar Etkili?**

İyon implantasyonu ve kaplamalar<sup>49-51</sup> implantların biyoyumluluğunu arttırmak ve metal korozyonunu azaltmak için kullanılmaktadır. Kaba<sup>52</sup> veya pürüzlü<sup>53</sup> yüzeyler hücre yapışmasını kolaylaştırmaktadır. İmplant yüzeyine doku girişini kolaylaştırmak için implant yüzeyi küresel metaller veya tel ağlarla kaplanmaktadır<sup>54</sup>. Üreticilerin el kitapları gerçekleştirilen bu yüzey değişikliklerinin dokunun implant içine doğru büyümesine yardımcı olduğunu, böylece mekanik dayanıklılığın ve biyoyumluluğun arttırdığını ileri sürmektedir. Ancak bu konuda geniş katılımlı, çok merkezli, ileriye dönük (prospektif), rastgele (randomize) kontrollü klinik çalışmalar henüz yapılmamıştır. Diz artroplastisinde implant yüzeyindeki gözenekler içine oluşan doku girişini konu alan bir olgu sunumunda protezin sadece kollagen bağ dokusu tarafından *in situ* olarak tutulduğu ancak kemikleşmiş dokuya rastlanmadığı bildirilmiştir<sup>55</sup>. Buna karşın yapılan *in vitro* eneyzel bir çalışmada, pürüzlü Ni-Ti yüzeyin kemik iyileşmesinin mediatörlerinden olan TGF- $\beta$ 'yı uyardığı gösterilmiştir<sup>56</sup>. Beş femurda yapılan bir başka otopsi çalışmasında pürüzlü sementsiz femoral komponentin polietilen artıkların göçünü engellediği kanıtlanmıştır<sup>57</sup>.

Metal kaplamaya seçenek oluşturan bir yöntem de yüzeyin biyoyumlu kimyasallarla<sup>58</sup> veya seramikle kaplanmasıdır. Bir *in vitro* çalışmada dental implantların titanyum yüzeyleri fosforik asit kullanarak farklılaştırılınca implantın biyoyumluluğunun arttığı gözlenmiştir. Ayrıca implantın fosforik asitle işlenmesi osteoblastlarda sitotoksik etkiye neden olmamıştır<sup>59</sup>.

Titanyum yüzeyine fosforik asit kullanılarak uygulanan mikro ark oksidasyon yöntemiyle kalsiyum iyonları için kimyasal bağlanma bölgeleri oluşturulmuştur<sup>60</sup>. Hidroksiapatit (HA) kaplama implantın mekanik bağlanma ve biyoyumluluğunu arttırmak için kullanılan kanıtlanmış diğer bir yöntemdir<sup>61-66</sup>. Kaplama ile kemik arasındaki boşluğun 1 mm den küçük olması durumunda mekanik bağlanma ve kemiğin implant içine büyüme oranının belirgin olarak arttığı gösterilmiştir<sup>63</sup>. Osteojenik aktivitenin işaretleyicisi olan alkalin fosfataz aktivitesi HA kaplı implantlarda kaplı olmayan titanyum implantlara oranla anlamlı olarak artmaktadır<sup>65</sup>. Kaplama kalınlığı ve kalitesi üreticiye göre değişmekle birlikte kalınlığın artması delaminasyona neden olmaktadır<sup>67</sup>. İmplant içine kemik büyümesi ve bağlanma HA kaplı femoral implantların medial ve distal bölümlerinde belirgin olarak gözlenmektedir<sup>64</sup>.

Hidroksiapatit kaplama osteoblastlardan farklı hücrelerin de implanta bağlanmasını arttırmaktadır. Hidroksiapatit kaplı implantlarda bakteri kontaminasyonu olasılığının arttığı gösterilmiştir<sup>68</sup>. Bunun yanında HA kaplama heterotropik kemik oluşumunu da arttırmaktadır<sup>69</sup>. Son zamanlarda yapılan bir çalışma HA kaplamanın kemiğe bağlanmayı arttırarak polietilen artıkların femoral komponentin distaline doğru ilerlemesini engelledikleri bildirilmiştir<sup>70</sup>. Öte yandan HA kaplamadan salınan seramik partiküller eklem aralığına ilerleyerek polietilen artık salınımını arttırabilirler<sup>71</sup>. Bu nedenle HA kaplamalı implant kullanılan hastaların yakın ve dikkatli takibi önerilmektedir<sup>72</sup>. Titanyum alaşımların fibronektin<sup>73</sup> veya tip 1 kollagen<sup>74</sup> ile kaplanmasının da hücre yapışması ve osteointegrasyonu arttırdığı bildirilmiştir.

#### **SONUÇ**

Metal implantların özellikleri artık salınımını önleyecek şekilde geliştirilmeli ve metal oranı daha az olan düşük profilli implantlar tasarlanmalıdır. Yakın gelecekte biyolojik yöntemlerin metal kullanılan bazı girişimlerin yerini alacağı öngörülmektedir. Metal teknolojisindeki gelişmelerle daha dayanıklı alaşımlar yakın gelecekte ortopedi ve travmatolojide kullanılabilirler. Başta zirkonyum oksit ve HA kaplamalardaki gelişmeler metal implant yüzeyinden parçacıkların ayrılarak yan etki oluşumunu önleyebilecek niteliktedir. Tüm bunlara karşın ağırlıklı olarak eklem ve omurga cerrahisinde yoğun metal kullanılmasının önlenmesi doğru endikasyonlarla hekimlerce kontrol edilmelidir. Sanayinin hekim üstündeki baskısının da bu noktada azaltılması gerekmektedir. Ortopedi ve travmatoloji uzmanlarının implant kullanırken üreticilerin sağladığı kaynaklarla yetinmeyerek

tarafsız bilimsel çalışmalarını izlemesi önerilmektedir. İyi cerrahi tekniğin yanısıra gelişmiş alaşımlar ve doğru yüzey kaplamaları hekimlerce tercih edilmelidir. İmplantın son kullanıcısı hekimler değil hastalardır. Hastaların metal allerjisi özellikle saçılmış olgularda sorgulanmalı ve olası yan etkiler konusunda kişiler bilgilendirilmelidir.

#### KAYNAKLAR

- Santavirta S, Gristina A, Konttinen YT. 1992. Cemented versus cementless hip arthroplasty: a review of prosthetic biocompatibility. *Acta Orthop Scand* 63: 225-232.
- Total Hip Replacement. NIH Consensus Statement. 1994. Sep 12-14; 12 (5): 1-31.
- Praemer A, Furner S, Rice DP. 1992. Musculoskeletal Conditions in the United States. American Academy of Orthopaedic Surgeons, Illinois, USA, pp. 127-141.
- Head WC, Bauk DJ, Emerson RH. 1995. Titanium as the material of choice for cementless femoral components in total hip arthroplasty. *Clin Orthop Rel Res* 311: 85-90.
- Shah AK, Sinha RK, Hickok NJ, Tuan RS. 1999. High-resolution morphometric analysis of human osteoblastic cell adhesion on clinically relevant orthopedic alloys. *Bone*. 24: 499-506.
- Gronowicz G, McCarthy MB. 1996. Response of human osteoblasts to implant materials: integrin-mediated adhesion. *J Orthop Res* 14: 878-887.
- Kurachi T, Nagao H, Nagura H, Enomoto S. 1997. Effect of titanium surface on bone marrow-derived osteoblastic cells in vitro. *Arch Oral Biol* 42: 465-468.
- Jinno T, Goldberg VM, Davy D, Stevenson S. 1998. Osseointegration of surface-blasted implants made of titanium alloy and cobalt-chromium alloy in a rabbit intramedullary model. *J Biomed Mater Res* 42: 20-29.
- Granchi D, Ciapetti G, Stea S, Savarino L, Filippini F, Sudanse A, Zinghi G, Montanaro L. 1999. Cytokine release in mononuclear cells of patients with Co-Cr hip prosthesis. *Biomaterials*. 20: 1079-1086.
- Rahal MD, Branemark PI, Osmond DG. 1993. Response of bone marrow to titanium implants. *Int J Oral Maxillofacial Implants* 8: 573-579.
- Davidson JA, Poggie RA, Mishra AK. 1994. Abrasive wear of ceramic, metal and UHMPE bearing surfaces from third-body bone, PMMA bone cement and titanium debris. *Biomed Mater Eng* 4: 213-229.
- Jacobs JJ, Skipor AK, Patterson LM, Hallab NJ, Paprosky WG, Black J, Galante JO. 1998. Metal release in patients who have had a primary total hip arthroplasty. *J Bone Joint Surg* 80-A: 1447-1458.
- Zhang X, Morham SG, Langenbach R, Young DA, Xing L, Boyce BF, Puzas EJ, Rosier RN, O'Keefe RJ, Schwarz EM. 2001. Evidence for a direct role of cyclo-oxygenase 2 in implant wear debris-induced osteolysis. *J Bone Miner. Res* 16: 660-670.
- Bi Y, van de Motter RR, Ragab AA, Goldberg VM, Anderson JM, Greenfield EM. 2001. Titanium particles stimulate bone resorption by inducing differentiation of murine osteoclasts. *J Bone Joint Surg* 83-A: 501-508.
- Lohmann CH, Schwartz Z, Koster G, Jahn U, Buchhorn GH, MacDougall MJ, Casasola D, Liu Y, Sylvia VL, Dean DD, Boyan BD. 2000. Phagocytosis of wear debris by osteoblasts affects differentiation and local factor production in a manner dependent on particle composition. *Biomaterials* 21: 551-561.
- Neale SD, Athanasou NA. 1999. Cytokine receptor profile of arthroplasty macrophages, foreign body giant cells and mature osteoclasts. *Acta Orthop Scand* 70: 452-458.
- Bauer TW, Schils J. 1999. The pathology of total joint arthroplasty. *Skeletal Radiol* 28: 483-497.
- Jacobs JJ, Shanbhag A, Glant TT, Black J, Galante JO. 1994. Wear debris in total joint replacements. *J Am Acad. Orthop Surg* 2: 212-220.
- Pizzoferrato A, Stea S, Sundase A, Toni A, Nigrisoli M, Gualtieri G, Squarzone S. 1993. Morphometric and microanalytical analyses of alumina wear particles in hip prostheses. *Biomaterials* 14: 583-587.
- Pipino F. 2000. The bone-prosthesis interaction. *J Orthopaed Traumatol* 1: 3-9.
- Nakashima Y, Sun DH, Trindade MCD, Chun LE, Song Y, Goodman SB, Schurman DJ, Maloney WJ, Smith RL. 1999. Induction of macrophage C-C chemokine expression by titanium alloy and bone cement particles. *J Bone Joint Surg* 81-B: 155-162.
- Uo M, Watari F, Yokoyama A, Matsuno H, Kawasaki T. 2000. Tissue reaction around metal implants observed by X-ray scanning analytical microscopy. *Biomaterials* 22: 677-685.
- Ragab AA, van de Motter R, Lavish SA, Goldberg VM, Ninomiya JT, Carlin CR, Greenfield EM. 1999. Measurement and removal of adherent endotoxin from titanium particles and implant surfaces. *J Orthop Res* 17: 803-809.
- Bos I. 2001. Gewebereaktionen um gelockerte hüftgelenkendoprothesen. Eine histologische studie an sekundärkapseln und interfacemembranen. *Orthopäde* 30: 881-889.
- Bonelli A. 1994. Current concepts in orthopaedic biomaterials and implant fixation. *J Bone Joint Surg* 76: 1897-1898.
- Shanbhag AS, Jacobs JJ, Glant TT, Gilbert JL, Black J, Galante JO. 1994. Composition and morphology of wear debris in failed uncemented total hip arthroplasty. *J Bone Joint Surg* 76-A: 60-67.
- Stea S, Visentin M, Granchi D, Cenni E, Ciapetti G, Sudanese A, Toni A. 2000. Apoptosis in peri-implant tissue. *Biomaterials* 21: 1393-1398.
- Glant TT, Jacobs JJ, Mikecz K, Yao J, Chubinskaja S, Williams JM, Urban RL, Shanbhag AS, Lee SH, Sumner DR. 1996. Particulate-induced, prostaglandin- and cytokine-mediated bone resorption in an experimental system and in failed joint replacements. *Am J Ther* 3: 27-41.
- Robinson TM, Manley PA, Sims PA, Albrecht R, Darien BJ. 1999. Cytokine and eicosanoid production by cultured human monocytes exposed to titanium particulate debris. *J Arthroplasty* 14: 781-787.
- Trindade MC, Nakashima Y, Lind M, Sun DH, Goodman SB, Maloney WJ, Schurman DJ, Smith RL. 1999. Interleukin-4 inhibits granulocyte-macrophage colony-stimulating factor, interleukin-6, and tumour necrosis factor-alpha expression by human monocytes in response to polymethylmethacrylate particle challenge in vitro. *J Orthop Res* 17: 797-802.

31. Shida J, Trindade MC, Goodman SB, Schurman DJ, Smith RL. 2000. Induction of interleukin-6 release in human osteoblast-like cells exposed to titanium particles in vitro. *Calcif Tissue Int* 67: 151-155.
32. Lassus J, Waris V, Xu JW, Li TF, Hao J, Nietosvaara Y, Santavirta S, Konttinen YT. 2000. Increased interleukin-8 (IL-8) expression is related to aseptic loosening of total hip replacement. *Arch Orthop Trauma Surg* 120: 328-332.
33. Horowitz SM, Rapuano BP, Lane JM, Burstein AH. 1994. The interaction of the macrophage and the osteoblast in the pathophysiology of aseptic loosening of the joint replacements. *Calcif Tissue Int* 54: 320-324.
34. Stea S, Visentin M, Granchi D, Ciapetti G, Donati ME, Sudanese A, Zanotti C, Toni A. 2000. Cytokines and osteolysis around total hip prostheses. *Cytokine* 12: 1575-1579.
35. Suh KT, Chang JW, Jung JS. 2002. The role of inducible nitric oxide synthetase in aseptic loosening after total hip arthroplasty. *J Bone Joint Surg* 84-B: 753-757.
36. Shanbhag AS, Macaulay W, Stefanovic-Racic M, Rubash HE. 1998. Nitric oxide release by macrophages in response to particulate wear debris. *J Biomed Mater Res* 41: 497-503.
37. Tengvall P, Elwing H, Sjoqvist L, Lundstrom I, Bujersten LM. 1989. Interaction between hydrogen peroxide and titanium: a possible role in the biocompatibility of titanium. *Biomaterials* 10: 118-120.
38. Overgaard L, Danielsen N, Bujersten LM. 1998. Anti-inflammatory properties of titanium in the joint environment. *J Bone Joint Surg* 80-B; 888-893.
39. Rader CP, Sterner T, Jakob F, Schutze N, Eulert J. 1999. Cytokine response of human macrophage-like cells after contact with polyethylene and pure titanium particles. *J Arthroplasty* 14: 840-848.
40. Heinemann DE, Lohmann C, Siggelkow H, Alves F, Engel I, Koster G. 2000. Human osteoblast-like cells phagocytose metal particles and express the macrophage marker CD68 in vitro. *J Bone Joint Surg* 82-B: 283-289.
41. Urban RM, Jacobs JJ, Tomlinson MJ, Gavrilovic J, Black J, Peoch M. 2000. Dissemination of wear particles to the liver, spleen and the abdominal lymph nodes of patients with hip or knee replacement. *J Bone Joint Surg* 82-A: 457-477.
42. Mak KH, Wong TK, Poddar NC. 2001. Wear debris from total hip arthroplasty presenting as an intrapelvic mass. *J Arthroplasty* 16: 674-676.
43. Granchi D, Verri E, Ciapetti G, Stea S, Savarino L, Sudanese A, Mietti M, Rotini R, Dallari D, Zinghi G, Montanaro L. 1998. Bone-resorbing cytokines in serum of patients with aseptic loosening of hip prostheses. *J Bone Joint Surg* 80-B: 912-917.
44. Doherty AT, Howell RT, Ellis LA, Bisbinas I, Learmonth ID, Newson R, Case CP. 2001. Increased chromosome translocations and aneuploidy in peripheral blood lymphocytes of patients having revision arthroplasty of the hip. *J Bone Joint Surg* 83-B: 1075-1081.
45. Lewis CG, Belniak RM, Plowman MC, Hopfer SM, Knight JA, Sunderman FW. 1995. Intraarticular carcinogenesis bioassay of CoCrMo and TiAlV alloys in rats. *J Arthroplasty* 10: 75-82.
46. Keel SB, Jaffe KA, Petur Nielsen G, Rosenberg AE. 2001. Orthopaedic implant-related sarcoma: a study of twelve cases. *Modern Pathology* 14: 969-977.
47. Takamura K, Hayashi K, Ishinishi N, Yamada T, Sugioka Y. 1994. Evaluation of carcinogenicity and chronic toxicity associated with orthopedic implants in mice. *J Biomed Mater Res* 28: 583-589.
48. Sunderman FW. 1989. Carcinogenicity of metal alloys in orthopedic prostheses. *Fundam Appl Toxicol* 13: 205-216.
49. Sovak G, Weiss A, Gotman I. 2000. Osseointegration of Ti6Al4V alloy implants coated with titanium nitride by a new method. *J Bone Joint Surg* 82-B: 290-296.
50. Sawase T, Wennerberg A, Baba K, Tsuboi Y, Sennerby L, Johansson CB, Albrektsson T. 2001. Application of oxygen ion implantation to titanium surfaces: effects on surface characteristics, corrosion resistance and bone response. *Clin Implant Dent Rel Res* 3: 221-229.
51. Krupa D, Baszkiewicz J, Kozubowski JA, Barcz A, Sobczak JW, Bilinski A, Lewandrowska-Szumiel M, Rajchel B. 2002. Effect of phosphorus-ion implantation on the corrosion resistance and biocompatibility of titanium. *Biomaterials* 23: 3329-3340.
52. Li D, Liu B, Wu J, Chen J. 2001. Bone interface of dental implants cytologically influenced by a modified sandblasted surface. *Implant Dent* 10: 132-138.
53. Rhalmi S, Odin M, Assad M, Tabrizian M, Rivard CH, Yahia LH. 1999. Hard, soft tissue and in vitro cell response to porous nickel-titanium: a biocompatibility evaluation. *Biomed Mater Eng* 9: 151-162.
54. Hofmann AA, Bloebaum RD, Bachus KN. 1997. Progression of human bone ingrowth into porous-coated implants. *Acta Orthop Scand* 68: 161-166.
55. Hainau B, Reimann I, Dorph S, Rechnagel K, Henschel A, Kragh F. 1989. Porous-coated knee arthroplasty: a case report concerning bone ingrowth. *Clin Orthop Rel Res* 239: 178-184.
56. Kapanen A, Kinnunen A, Ryhanen J, Tuukkanen J. 2002. TGF-beta secretion of ROS-17/2.8 cultures on NiTi implant material. *Biomaterials* 23: 3341-3346.
57. von Knoch M, Engh CA, Sychterz CJ, Engh CA, Willert HG. 2000. Migration of polyethylene wear debris in one type of uncemented femoral component with circumferential porous coating. *J Arthroplasty* 15: 72-78.
58. Nanci A, Wuest JD, Peru L, Brunet P, Sharma V, Zalzal S, McKee MD. 1998. Chemical modification of titanium surfaces for covalent attachment of biological molecules. *J Biomed Mater Res* 40: 324-335.
59. Viorney C, Guenther HL, Aronsson BO, Pechy P, Descouts P, Gratzel M. 2002. Osteoblast culture on polished titanium disks modified with phosphonic acids. *J Biomed Mater Res* 62: 149-155.
60. Sul YT, Johansson CB, Kang Y, Jeon DG, Kang Y, Jeong DG, Albrektsson T. 2002. Bone reaction to oxidized titanium implants with electrochemical anion sulphuric acid and phosphoric acid incorporation. *Clin Implant Dent Relat Res* 4: 78-87.
61. Cook SD, Thomas KA, Kay JF, Jarcho M. 1988. Hydroxyapatite-coated porous titanium for use as an orthopedic biologic attachment system. *Clin Orthop Rel Res* 230: 303-312.

62. Rashmir-Raven AM, Richardson DC, Aberman HM, DeYoung DJ, 1995. The response of cancellous and cortical canine bone to hydroxyapatite-coated and uncoated titanium rods. *J App Biomater* 6: 237-242.
63. Dalton JE, Cook SD, Thomas KA, Kay JF. 1995. The effect of operative fit and hydroxyapatite coating on the mechanical and biological response to porous implants. *J Bone Joint Surg* 77-A: 97-110.
64. Coathulp MJ, Blunn GW, Flynn N, Williams C, Thomas NP. 2001. A Comparison of bone remodelling around hydroxyapatite-coated, porous-coated and grit-blasted hip replacements retrieved at post-mortem. *J Bone Joint Surg* 83-B: 118-123.
65. Montanaro L, Arciola CR, Campoccia D, Cervellati M. 2002. In vitro effects of MG63 osteoblast-like cells following contact with two roughness-differing fluorhydroxyapatite-coated titanium alloys. *Biomaterials* 23: 3651-3659.
66. Simske SJ, Sachdeva R. 1995. Cranial bone apposition and ingrowth in a porous nickel-titanium implant. *J Biomed Mater Res* 29: 527-533.
67. Nimb L, Gotfredsen K, Steen-Jensen J. 1993. Mechanical failure of hydroxyapatite-coated titanium and cobalt-chromium-molybdenum alloy implants. *Acta Orthop Belg* 59: 333-338.
68. Manero JM, Salsench J, Noguera J, Aparicio C, Padros A, Balcells M, Gil FJ, Planell JA. 2002. Growth of bioactive surfaces on dental implants. *Implant Dent* 11: 170-175.
69. Huracek J, Spirig P. 1994. The effect of hydroxyapatite coating on the fixation of hip prostheses. *Arch Orthop Trauma Surg* 113: 72-77.
70. Rahbek O, Overgaard S, Lind M, Bendix K, Bunger C, Soballe K. 2001. Sealing effect of hydroxyapatite coating on peri-implant migration of particles. *J Bone Joint Surg* 83: 441-447.
71. Bauer TW, Taylor SK, Jiang M, Medendorp SV. 1994. An indirect comparison of third-body wear in retrieved hydroxyapatite-coated, porous and cemented femoral components. *Clin Orthop Rel Res* 298: 11-18.
72. Bloebaum RD, Beeks D, Dorr LD, Savory CG, Dupont JA, Hofmann AA. 1994. Complications with hydroxyapatite particulate separation in total hip arthroplasty. *Clin Orthop Rel Res* 298: 19-26.
73. Kornu R, Maloney WJ, Kelly MA, Smith RL. 1996. Osteoblast adhesion to orthopaedic implant alloys: effects of cell adhesion molecules and diamond-like carbon coating. *J Orthop Res* 14: 871-877.
74. Roehlecke C, Witt M, Kasper M, Schulze E, Wolf C, Hofer A, Funk RW. 2001. Synergistic effect of titanium alloy and collagen type I on cell adhesion, proliferation and differentiation of osteoblast-like cells. *Cells Tissues Organs* 168: 178-187.