

## AYAK BİLEĞİ ANTEROLATERAL SIKIŞMA SENDROMUNUN ARTROSKOPİK TEDAVİSİ

**Metin ÖZALAY\***, **Sercan AKPINAR\*\***, **Murat Ali HERSEKLİ\*\***

**Gürkan ÖZKOÇ\***, **Reha N. TANDOĞAN\*\*\***

### Özet

**Amaç:** Çalışmada, ayak bileği ekleminde anterolateral sıkışma sendromu (ALSS) olan hastaların artroskopik tedavisinin sonuçlarının ortaya konması amaçlanmıştır.

**Gereç ve Yöntem:** Ortalama yaşları 38 (18-58) olan, 10 erkek ve 5 bayan toplam 15 hastaya (1'i bilateral) ayak bileği ALSS nedeniyle artroskopik debridman uygulandı. Hastaların 12'sinde (%80) inversiyon yaralanması sonucunda kronik ayak bilek ağrısı ve 3 hastada ise (%20) geçirilmiş ayak bileği kırığı öyküsü mevcut idi. Hastaların tanısı klinik muayene ile kondu. Manyetik rezonans görüntüleme ile tüm hastalarda sinovit tespit edildi fakat sadece 4 hastada (%25) tanı koydurucu fibrotik lezyon tespit edildi. Üç hastada sintigrafi çekilerek talusta osteonekroz gibi benzer semptomlar veren patolojilerin ayırt edilmesi sağlandı.

**Bulgular:** Ameliyat sonrası dönemde hastalar Liu skorlama sistemi ile subjektif ve objektif olarak değerlendirildi. Ortalama 2 yıl takip sonucunda, 13 ayak bileğinde çok başarılı sonuç, 2 ayak bileğinde iyi sonuç ve 1 ayak bileğinde başarısız sonuç alındı. Komplikasyon tespit edilmedi. Başarısız sonuç alınan bir hastada ayak bileği instabilitesi eşlik ettiği için daha sonra bu hastaya lateral ayak bileği rekonstrüksiyonu yapıldı.

**Tartışma:** En sık kronik ayak bileği ağrısının sebebi yumuşak doku sıkışmasıdır. Tekrarlayan ayak bileği burkulmaları olan ve konservatif tedaviye cevap vermeyen hastalarda ALSS düşünülmelidir. ALSS'nun tedavisinde artroskopi etkili ve güvenli bir tedavi seçeneğidir.

**Anahtar Kelimeler:** *Ayak bileği, Artroskopi, Anterolateral sıkışma sendromu, Kronik ayak bilek ağrısı.*

### SUMMARY

ARTHROSCOPIC TREATMENT OF ANTEROLATERAL IMPINGEMENT SYNDROME OF THE ANKLE

**Purpose:** Soft-tissue impingement in the lateral gutter of the ankle, also known as anterolateral impingement syndrome (ALIS) is a common cause of lateral ankle pain after recurrent ankle injury. In this study, we evaluated arthroscopic treatment results of ALIS.

**Materials and Methods:** Fifteen cases (10 men, 5 women) of operative arthroscopic decompression of the ankle were done between 1998 and 2000 for ALIS (1 case bilateral). The average age of the patients was 38 (18-58). Twelve of the patients (%80) had chronic ankle pain after an inversion injury and 3 of the patients (%20) had a previous ankle fracture. The diagnosis was made with using clinical examination. In MRI studies, the synovitis was detected in all patients, but only in four patients (%25) we found diagnostic fibrotic lesions. In 3 patients differential diagnosis were made with using bone scintigraphy.

**Results:** With the help of Liu scoring system, we evaluated the patients subjectively and objectively. At average 1 year follow-up 13 patients had excellent, 2 had well and 1 had poor results. There were no complications. One patient with associated ankle instability comprised the poor result group and eventually required lateral ankle ligament reconstruction.

**Discussion:** One of the most common causes of chronic pain after an ankle sprain is soft tissue impingement. ALIS is considered in patients with recurrent ankle sprains and not getting relief from conservative treatment.

\* Uzm. Dr., Başkent Üniversitesi Tıp Fakültesi Ortopedi ve Travmatoloji Anabilim Dalı, Adana Uygulama ve Araştırma Hastanesi.

\*\* Yrd. Doç. Dr., Başkent Üniversitesi Tıp Fakültesi Ortopedi ve Travmatoloji Anabilim Dalı, Adana Uygulama ve Araştırma Hastanesi.

\*\*\* Prof. Dr., Başkent Üniversitesi Tıp Fakültesi Ortopedi ve Travmatoloji Anabilim Dalı, Ankara Uygulama ve Araştırma Hastanesi.

**Conclusion:** Chronic ankle pain due to synovial impingement can be safely and effectively treated by operative ankle arthroscopy.

**Key Words:** Ankle, Arthroscopy, Anterolateral impingement syndrome, Chronic ankle pain.

## GİRİŞ

Ayak bileği burkulmaları spor müsabakaları sırasında karşılaşılan en sık yaralanmalar olup, burkulma sonrası %24-40 hastada kronik ayak bileği ağrısı gelişebilir. En sık kronik ayak bileği ağrısı sebebi yumuşak doku sıkışmasıdır<sup>1-5</sup>. Yumuşak doku sıkışması ayak bileği anterolateralinde, posteriorda ve sindezmotik bölgede gelişebilir. Ayak bileği sıkışma sendromları içerisinde en sık ayak bileği anterolateral sıkışma sendromu görülür. İnversiyon yaralanması sonucunda yırtılan lateral bağların yetersiz iyileşmesi ve tekrarlayan hareketlerle bağların uçlarında inflamasyon oluşması, bağların skar dokusu ile veya sinovit şeklinde iyileşmesine sebep olur. Oluşan hipertrofik yumuşak dokunun lateral ayak bileği boşluğunda sıkışma yapması sonucunda kronik lateral ayak bilek ağrısının geliştiği öne sürülmüştür<sup>3,6</sup> (Şekil 1). Anterolateral yumuşak doku sıkışması primer olarak anteroinferior tibiofibuler (AİTF) bağın superior kısmında, AİTF bağın ayrı bir fasikül halinde bulunan distal kısmında ve lateral talar kubbeye komşu olan anterior talofibuler (ATFL) bağ ve lateral boşluk boyunca gelişebilir<sup>3</sup>.

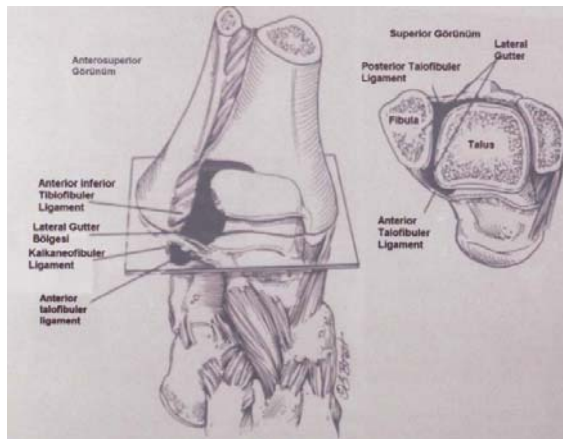
İlk kez Wolin ve ark.<sup>4</sup>, 1950 yılında lateral boşluktaki lezyonu 'meniskoid lezyon' olarak ifade etmişlerdir. Ferkel ve ark.<sup>6</sup> ise yaptıkları histopatolojik çalışmalara dayanılarak, meniskoid lezyon terimini uygun bulmamışlardır. Guhl ve

ark.<sup>7</sup> bu durumu anterolateral sıkışma sendromu olarak tarif etmişlerdir. Waller<sup>5</sup> anterolateral köşe kompresyon sendromu, Meislin ve ark.<sup>2</sup> sinoviyal sıkışma, Bassett ve ark.<sup>8</sup> ise talar sıkışma terimlerini kullanmışlardır. Akseki ve ark.<sup>9</sup>, 21 hastada ALSS'nin sebebinin AİTF bağın distal fasikülü olduğunu bulmuşlardır.

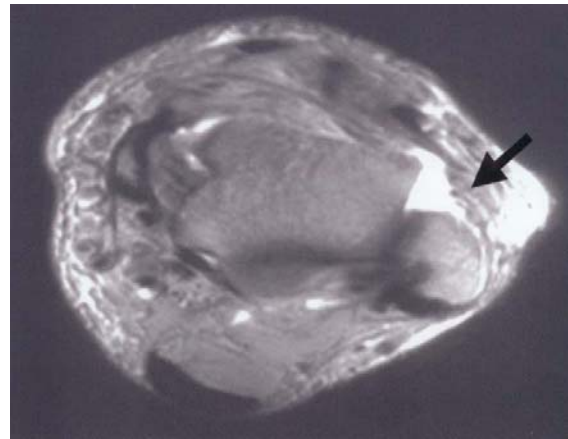
Bu çalışmada ayak bileği ALSS olan hastaların artroskopik tedavisinin sonuçlarının ortaya konması amaçlanmıştır.

## HASTALAR VE YÖNTEM

1998-2000 yılları arasında ortalama yaşları 38 (18-58) olan, konservatif tedaviye cevap vermeyen 10 erkek ve 5 bayan toplam 15 hastanın 16 ayak bileğine ALSS nedeniyle artroskopik dekompresyon uygulandı. Tüm hastalarda eski travma öyküsü mevcut olup, hastaların 12'sinde (%80) inversiyon yaralanması sonucunda kronik ayak bilek ağrısı ve 3 hastada ise (%20) geçirilmiş ayak bileği kırığı öyküsü mevcut idi. Beş erkek hastanın daha önce sportif aktivite ile uğraşmakta olduğu öğrenilmiştir. Olguların hepsinde özellikle bağdaş kurdukları zaman ve tek ayak üzerine yüklendikleri zaman gelişen anterolateral ayak bileği ağrısı mevcuttu. Tüm vakalarda ayak bileği anterolateralinde palpasyonla hassasiyet ve şişlik tespit edildi. Ayak bileği hareket sınırlarında kısıtlılık bulunmadı. Hastaların tanısı klinik muayene ile kondu. Hastaların çekilen direkt grafileri normal olarak değerlendirildi. Manyetik rezonans görüntüleme (MRG) ile tüm hastalarda sinovit tespit edildi (Şekil 2) fakat sadece 4 hastada (%25) fibrotik lezyon tespit edildi. Üç hastada sintigrafi çekilerek talusta osteonekroz gibi benzer



**Şekil 1.** Kronik lateral ayak bileği ağrısının gelişiminin şematik olarak gösterilmesi.

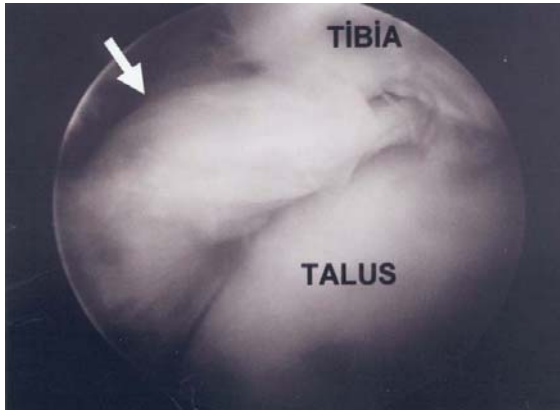


**Şekil 2.** T2 sekanslı MRI kesitinde eklemden effüzyon ve sinovite ait bulgular.

semptomlar veren patolojilerin ayırt edilmesi sağlandı. Hastaların ameliyat öncesi şikayetlerinin başlangıcı ortalama 8 ay (3-16 ay) olarak bulundu. Hastaların tümüne ameliyat öncesi 3 ay boyunca fizik tedavi (sıcak uygulama, ultrason, TENS) uygulandı.

### Cerrahi Teknik

Ayak bileği artroskopisi, supin pozisyonda, spinal anestezi altında, turnike kullanılarak yapıldı. Tüm anatomik yapılar artroskopi öncesi belirlendi. Artroskopi sırasında anteromedial ve anterolateral portaller kullanıldı. İlk önce anteromedial portal kullanılarak 10 cc SF ile eklem şişirildi. Sinir trasesine dikkat edilerek künt diseksiyonu takiben 4mm'lik skop kullanılarak görüş sağlandı. Anterolateral portal, anterolateral eklem boşluğuna görüş sağlayacak şekilde hazırlandı. Girişim esnasında traksiyon, cerrah tarafından manuel invaziv olmayan distraksiyon bandajı ile yapıldı. Ayak bileğini dorsifleksiyona getirerek anterior kapsül gevşetildi ve lateral boşluğun açılması sağlandı. Artroskopi sırasında eklem içerisindeki tüm patolojiler tespit edildi ve anteromedial portal kullanılarak tüm nedbe doku dokusu, distal tibiyanın anterolateralinden başlayıp lateral eklem boşluğuna uzanan fibrotik-adhezif bandlar ve hipertrofik sinovya debride edildi (Şekil 3). Debridman sırasında mekanik aletler ve traşlayıcı aletler kullanıldı. Bu işlem esnasında anterior talofibular bağın kalan kısmının eksize edilmemesine dikkat edildi. Ayrıca 3 hastanın ayak bileğinde, distal tibiada erken evre kondromalazi tespit edildi. Diğer hastalarda osteoartrit tespit edilmedi.



Şekil 3. Anterolateral sıkışmanın artroskopik görüntüsü, menisküs benzeri lezyon.

Portaller tek dikiş kullanılarak kapatıldı. Ameliyat sonrası immobilizasyon uygulanmadan, baskılı elastik bandaj ve buz tedavisi ile fonksiyonel tedavi başlandı. Erken dönemde ağırlık verildi ve fizyoterapi yöntemleri uygulandı.

### BULGULAR

Hastaların ortalama takip süreleri 2 yıl (18 - 28 ay) olarak bulundu. Ameliyat sonrası dönemde hastalar Liu skorlama sistemi<sup>1</sup> ile subjektif ve objektif olarak değerlendirildi (Tablo I). 13 ayak bileğinde çok başarılı, 2'sinde iyi sonuç ve 1 ayak bileğinde başarısız sonuç alındı. Hiçbir vakada komplikasyon gelişmedi. Başarısız sonuç alınan bir hastada, ayak bilek instabilitesi eşlik ettiği için bu hastaya daha sonra lateral ayak bileği rekonstrüksiyonu yapıldı. Hiçbir hastanın takibinde osteoartrit tespit edilmedi.

Tablo I  
Liu'nin Ayak Bileği Subjektif ve Objektif Skorlama Şeması

	Var	Yok
SUBJEKTİF		
İstirahat ağrısı	0	1
Aktivite ağrısı	0	1
Eski aktiviteye/spora dönüş	1	0
Hasta memnuniyeti	1	0
OBJEKTİF:		
45° den fazla kombine ayak bilek hareketi	1	0
Effüzyon	0	1
Anterolateral ayak bilekte hassasiyet	0	1
Tek bacak üzerinde zıplayabilmek	1	0
Tek bacak bağdaş kurunca ağrı	0	1
Çift bacak bağdaş kurunca ağrı	0	1

9-10 puan: çok başarılı, 7-8 puan: iyi, 5-6 puan: zayıf, <5: kötü

### TARTIŞMA

İlk kez Wolin ve ark.<sup>4</sup> 1950 yılında inversiyon yaralanması sonrası, 9 hastada medikal tedavi ile geçmeyen ayak bileği anterolateralinde ağrı ve şişlik tarif etmiştir. Hastalara artrotomi uyguladığı zaman bu bölgede talofibular bağın antero-inferioruna uzanan masif hiyalinize bağ dokusu tespit etmiştir. Yazar bunu dizdeki yırtık menisküse benzeterek 'meniskoid lezyon' olarak tarif etmiştir. Bu dokunun tekrarlayan gerginliğinin ayak bileğinde ağrıya sebep olduğuna inanmıştır. Tüm vakalarında bu dokunun eksizyonunun sonrasında hastaların şikayetlerinin geçmiş olduğunu görmüştür. 1982 yılında Waller<sup>5</sup> bu patolojiyi 'anterolateral köşe kompresyon sendromunu'

olarak tarif etmiştir. Bu sendromda ağrının, fibulanın anteroinferior kenarından ve talus anterolateralinden kaynaklandığını tespit etmiştir. Anterolateral sıkışma sendromu bulunan hastalarda tipik olarak istirahat halinde olmayan ve aktivite ile ortaya çıkan ayak bileği ağrısı bulunur. Muayene sırasında ATFL üzerinde ve lateral eklem boşluğunda ve bazen sindezmoz ve kalkaneofibuler bağ üzerinde hassasiyet tespit edilir<sup>10</sup>. Bizim hastalarımızın hepsinde anterolateral bölgede dolgunluk ve hassasiyet mevcuttu. Genellikle bu hastalarda boşalma gibi instabilite bulguları yoktur. Bizim serimizdeki 1 hastada instabilite bulguları eşlik ettiği için sadece debridman yeterli olmadı ve bu hastaya daha sonra ayak bileği lateral bağ rekonstrüksiyonu yapıldı. Hastaların büyük bir kısmında genellikle eski travma öyküsü bulunur ve bizim çalışmamızda bulunan hastaların tümünde travma öyküsü bulunmaktaydı. Ayırıcı tanıda sinüs tarsi sendromu, ayak bileği ve subtalar instabilite, talusta osteokondral lezyon, malleol altında kalsifik ossikül, peroneal tendonlarda yırtılma veya disfonksiyon, tarsal koalisyon ve dejeneratif eklem hastalığı düşünülmelidir<sup>6</sup>.

Radyolojik değerlendirilmesinde, fibula ucunda ossiküllerin olması ve lateral talar kubbede düzensizlik olması geçirilmiş bir ATFL yaralanmasını düşündürür. Bazı vakalarda interosseöz aralıkta ve AITF bağın distalinde heterotopik kemik oluşumu izlenebilir. Çoğu zaman radyografiler bizim vakalarımızda olduğu gibi normal olarak değerlendirilir<sup>3,11</sup>. Meyer ve ark.<sup>12</sup> kronik ağırlı ayak bileği burkulması olan hastaları yüksek rezolüsyonlu bilgisayarlı tomografi ile değerlendirmişler ve 13 hastada travmaya sekonder gelişmiş, radyografilerde görülmeyen avülse intra-artiküler veya jukstra-artiküler kemik fragmanları tespit etmişlerdir.

Manyetik rezonans görüntüleme tanıda yardımcı olabilir. Lateral boşlukta sıvı, sindezmoz veya ATFL yırtılmasını ve sinoviyal kalınlaşmayı gösterebilir<sup>3,11</sup>. Çalışmamızda MRG ile tüm vakalarda anterolateralde sinovit ve T1 ağırlıklı kesitlerde düşük yoğunlukta sinyal tespit edildi. Sadece 4 hastamızda (%25) tanısız lezyon bulunmaktaydı. Literatürde MRG'nin ALSS tanısında %30-40 doğruluk oranı olduğu belirtilmiştir<sup>6,13</sup>. Bizim serimizde de literatür ile uyumlu olarak MRG'nin düşük oranda (%25) tanı koyma özelliği olduğu bulundu. Liu ve ark.<sup>13</sup> yaptıkları bir çalışmada ise, ALSS düşündükleri 22 hastanın ameliyat öncesi MRI bulgularını ve artroskopi bulgularını değerlendirmişler ve 22 hastanın 18'inde (%82)

artroskopi olarak tanıyı doğrulamışlardır. Kinik muayenenin ALSS tanısında %94 duyarlılığı ve %75 özgüllüğü olduğunu ve MRG'nin ise %39 duyarlılığı ve %50 özgüllüğü olduğunu bulmuşlardır. Yazarlar, ALSS tanısında MRG'nin yararlı ve ekonomik bir yöntem olmadığına karar vermişlerdir<sup>13</sup>.

Konservatif tedavide antiinflamatuvar ilaçlar, fizyoterapi, breysleme, ortezler ve steroid enjeksiyonları uygulanır. Artroskopi debridman, 5 ay süreyle konservatif tedavi uygulanmış ve cevap alınmamış vakalarda düşünülmelidir<sup>10</sup>.

Artroskopi yapılarak tanısı kesin olan olgularda, artroskopi lokalize sinovektomi ve debridmanın %75-90 oranlarında başarılı sonuçları vardır<sup>1,2,6,14-17</sup>. Ferkel ve ark.<sup>3,11</sup> son 16 yılda tedavi ettikleri 180'den fazla ALSS vakalarının %84'ünde çok başarılı ve iyi sonuç alınmıştır. Yerli literatüre baktığımız zaman yine artroskopi cerrahi sonrası başarılı sonuçlar bildiren yayınlar vardır<sup>18-20</sup>. Bizde literatüre uygun olarak, artroskopi ile tanısı doğrulanan tipik vakalarda başarılı sonuç aldığımızı gördük.

Ayak bileği artroskopisi sonrasında %10 oranında komplikasyon bildirilmiştir. En sık görülen komplikasyon anterolateral giriş yolu açılırken gelişen yüzeysel peroneal sinir yaralanmasıdır<sup>5</sup>. Ameliyat serimizde hiçbir hastada komplikasyona rastlamadık.

Tekrarlayan ayak bileği burkulmaları sonrasında devam eden kronik ayak bileği ağrısı olan olguların ayırıcı tanısında anterolateral sıkışma sendromunu düşünmek gerekir. Anterolateral ayak bileği sıkışma sendromunun tedavisinde artroskopi etkili ve güvenli bir tedavi seçeneğidir.

#### KAYNAKLAR

1. Liu SH, Raskin A, Osti L, Baber C, Jacobson K, Finerman G. Arthroscopic treatment of anterolateral ankle impingement. *Arthroscopy* 1994; 10: 215-218.
2. Meislen RJ, Rose DJ, Parisien JS, Springer S. Arthroscopic treatment of synovial impingement of the ankle. *Am J Sports Med* 1993; 21: 186-189.
3. Ferkel RD. Arthroscopic treatment of osteochondral lesions, soft tissue impingement, and loose bodies. In: Pfeiffer GB. Ed. Chronic ankle pain in the athlete. AAOS Monograph series 2000; 43-70.
4. Wolin I, Glassman F, Sideman S, Levinthal DH. Internal derangement of the talofibular component of the ankle. *Surg Gynecol Obstet* 1950; 91: 192-200.
5. Waller JF. Hindfoot and midfoot problems of the runner. In: Mack RP. Ed. American Academy of Orthopaedic Surgeons Symposium on the Foot and Leg in Running Sports. St.Louis: MO, CV Mosby Company, 1982: 64-72.

6. Ferkel RD, Karzel RP, Del Pizzo W, Friedman MJ, Fischer SP. Arthroscopic treatment of anterolateral impingement of the ankle. *Am J Sports Med* 1991; 19: 440-6.
7. Guhl JF. Ankle arthroscopy: pathology and surgical techniques. 1<sup>st</sup> ed. Thorofare, NJ: Slack Inc; 1988.
8. Bassett FH 3<sup>rd</sup>, Gates HS 3<sup>rd</sup>, Billys JB, Morris HB, Nikalaou PK. Talar impingement by the anteroinferior tibiofibular ligament. A cause of chronic pain in the ankle after inversion sprain. *J Bone Joint Surg Am* 1990; 72A: 55-9.
9. Akseki D, Pınar H, Bozkurt M, Yıldız K, Araç Ş. The distal fascicle of the anterior inferior tibio-fibular ligament as a cause of anterolateral ankle impingement: results of arthroscopic resection. *Acta Orthop Scand* 1999; 70: 478-82.
10. Lewis JE, Marymont JV. Ankle arthroscopy and sports-related injuries. In: Mizel MS, Miller RA, Scioli MW. Ed. *Ortopaedic Knowledge Update. Foot and Ankle 2*. Second edition. American Academy of Orthopaedic Surgeons. 1998; 39-54.
11. Stetson WB, Ferkel RD. Arthroscopic evaluation of traumatic injuries to the ankle and foot. Part II. Indications and results. *J Am Acad Orthop Surg* 1996; 4: 24-34.
12. Meyer JM, Hoffmeyer P, Savoy X. High resolution computed tomography in the chronically painful ankle sprain. *Foot Ankle* 1988; 8: 291-296.
13. Liu SH, Nuccian SL, Finerman G. Diagnosis of anterolateral ankle impingement: Comparison between magnetic resonance imaging. *Am J Sports Med* 1997; 25: 389-393.
14. Van Dijk CN, Scholte D. Arthroscopy of the ankle joint. *Arthroscopy* 1997; 13: 90-6.
15. Martin DF, Baker CL, Curl WW, Andrews JR, Robie DB, Haas AF. Operative ankle arthroscopy: Long-term follow-up. *Am J Sports Med* 1989; 17: 16-23.
16. DeBerardino TM, Arciero RA Taylor DC. Arthroscopic treatment of soft tissue impingement of the ankle in athletes. *Arthroscopy* 1997; 13: 492-8.
17. Ogilvie-Harris DJ, Gilbert MK, Chorney K. Chronic pain following ankle sprains in athletes: the role of arthroscopic surgery. *Arthroscopy* 1997; 13: 564-574.
18. Alturfan A, Kılıçoğlu Öİ, Demirhan M. Ayak bileği anterolateral yumuşak doku sıkışmasında artroskopinin yeri. *Acta Orthop Traumatol Turc* 1996; 30: 508-11.
19. Aydın AT. Anterolateral yumuşak doku sıkışması nedeniyle devamlı ayak bileği ağrısının artroskopik cerrahi tedavisi. *Acta Orthop Traumatol Turc* 1996; 30: 504-7.
20. Aşık M, Şen C, Bilen FE, Kılıçoğlu Öİ, Debre M, Taşer ÖF. Ayak bileği anterolateral yumuşak doku sıkışmasında artroskopik cerrahi tedavi. *Acta Orthop Traumatol Turc* 2001; 35:140-6.