



Editöre Mektup - “İliak boynuz”

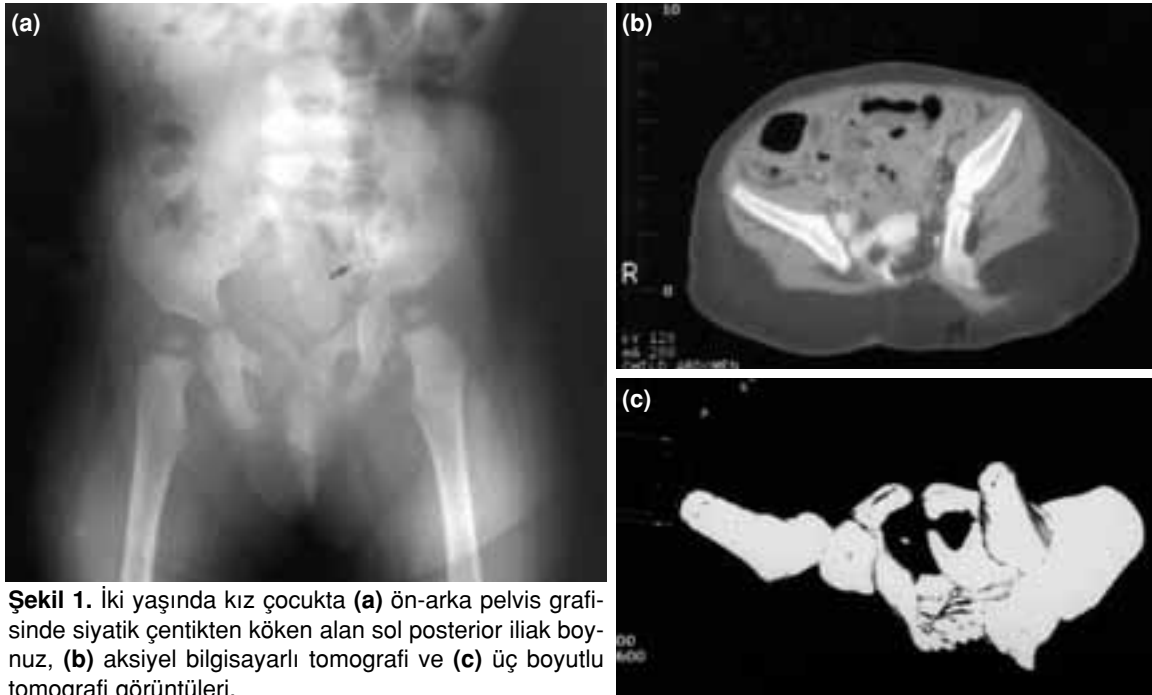
Sayın Editör,

Bilimsel dergilerde basılan yayınları okuyan kişilerin o yazı ile ilgili fikir ve tamamlayıcı katkılarını belirttikleri ve ciddi dergilerde oldukça fazla çalıştırılan Editöre mektup kısmının derginizde de başlamış olması bizi mutlu etmiştir. Derginizin 2003 yılı cilt 14, sayı 4’de (s. 219-21) yayınlanan “İliak boynuz” başlıklı yazımıza ilişkin olarak Dr. Bülent Alparslan tarafından yazılan “Editöre mektup” tarafımızdan okundu.

Dr. Alparslan tarafından da bahsedildiği üzere, bu tip varyasyonun ülkemiz için oldukça nadir olamayacağı kabul edilebilir. Anılan yazıdaki üç olgunun ikisi ilk yazarın önceki çalışma yeri olan Ege Üniversitesi Arşivi’ne ait olup diğer olgu ise Selçuk Üniversitesi’nde saptanmıştır ve arşivlerimizde mevcuttur. Ancak, bu durum varyasyonun nadirliğini ortadan kaldırmaz. Bu konu ile ilgili ülkemizde yayınlanmış bir çalışma olmaması diğer önemli bir noktadır. Çalışma klinik bir çalışma olmadığı ve anatomik piyesler temel alındığı

için bu insanlarda hayatta iken tırnak-patella sendromu varlığı elbette bilinemez. İlk yazar tarafından takip edilen tırnak patella sendromlu iki hasta mevcuttur. Kemik displazileri üzerinde ciddi çalışmaları olan Azouz ve ark.nın, tırnak patella sendromu ile ilintili olmayan yeni bir sendrom tanımladığı bilinmektedir. Kemik displazileri ve doğuştan malformasyonların kesin etyolojileri henüz aydınlatılmadığı ve insidanslarının bölgesel farklılık gösterdiği gibi, konu ile ilgili bilgilerin de hemen tamamı dış kaynaklı literatüre aittir. Dolayısıyla, ülkemizdeki durumu tam olarak bilememekteyiz. Çalışmamızın bu noktada önem taşıdığını düşünmekteyiz. Ancak, tek bir kaynak temel alınarak iddiada bulunmak bilimsel yaklaşımdan uzaktır.

Bilindiği üzere, tırnak patella sendromu, tırnak, patella, dirsek ve pelvis displazisi olmak üzere bir dördlüden oluşmaktadır. İliak boynuz bu sendromda %75 oranında görülmektedir.^[1] Klinikimizde tırnak patella sendromu ile ilintisi olmayan ve hiçbir viseral patolojisi olmayan sağlıklı iki yaşında bir



Şekil 1. İki yaşında kız çocukta (a) ön-arka pelvis grafisinde siyatik çentikten köken alan sol posterior iliak boynuz, (b) aksiyel bilgisayarlı tomografi ve (c) üç boyutlu tomografi görüntüleri.

kız çocuğunda rastlantısal olarak posterior iliak boynuz saptadık (Şekil 1a-c). Yayın için bildirilmeyen bu hastanın Azouz ve ark. tarafından tanımlanan sendroma dahil edilme olasılığı vardır.

İliak boynuzlar ve bunların tırnak patella sendromu ile ilişkisi literatürde geniş bir şekilde işlendiğinden, bu konu üzerine daha yeni veya güncel makale ve çalışmaların olmaması doğal karşılanmalıdır.

Yerli literatürümüze katkısı olacağına inanarak hazırlamış olduğumuz çalışmamızın "Editöre mektup" başlığı altında irdelenmesinden dolayı teşekkür ederiz. Ancak derginizin 'Editöre mektup' kısmının bilimsel yanı daha ağır olan ve

eleştiri içerisinde üsluba dikkat edilerek hazırlanmış yazıların basılması yazarların en büyük temennileridir.

Saygılarımızla,

Prof. Dr. Uğur Yensel

Selçuk Üniversitesi Meram Tıp Fakültesi Ortopedi ve Travmatoloji Anabilim Dalı, 42080 Konya.

KAYNAKLAR

1. Yensel U, Sesli E. Herediter osteo-onikodisplazisi (tırnak patella sendromu). Olgu sunumu. İzmir Devlet Hastanesi Tıp Dergisi 1992;1:98-9.
2. Azouz EM, Kozlowski K. Small patella syndrome: a bone dysplasia to recognize and differentiate from the nail-patella syndrome. *Pediatr Radiol* 1997;27:432-5.